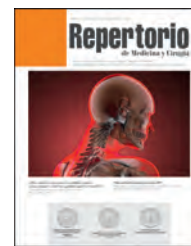



Repertorio de Medicina y Cirugía

www.elsevier.es/repertorio



Reporte de caso

Eritema nudoso secundario a reacción tipo 2 como manifestación de lepra lepromatosa. Un reporte de caso



Walter Chaves^{a,*}, Carlos Castro^b, Kenny Carolina Garzón^c, Maria Teresa Fontalvo^d, Germán Camilo Viracacha^b, Camilo Andrés Ruano^b y José Arnoldo Suárez^b

^a Servicio de Medicina Interna, Hospital de San José, Fundación Universitaria de Ciencias de La Salud, Bogotá D. C., Colombia

^b Fundación Universitaria de Ciencias de la Salud, Bogotá DC, Colombia

^c Medicina Interna, Fundación Universitaria en Ciencias de la Salud, Bogotá D. C., Colombia

^d Cardiología, Fundación Universitaria de Ciencias de la Salud, Bogotá D. C., Colombia

INFORMACIÓN DEL ARTÍCULO

Historia del artículo:

Recibido el 25 de octubre de 2016

Aceptado el 9 de noviembre de 2016

On-line el 14 de diciembre de 2016

Palabras clave:

Blastos

Eritema nudoso leproso

Lepra lepromatosa

Reacción leucemoide

R E S U M E N

Introducción: El eritema nudoso leproso o leproreacción de tipo 2 supone una reacción de hipersensibilidad inmunológica humoral de tipo III en la lepra lepromatosa y borderline, la cual se presenta clásicamente como nódulos subcutáneos dolorosos en la piel, además de otras manifestaciones sistémicas. En este reporte de caso se mostrará una forma típica de este tipo de leproreacción.

Presentación del caso: Paciente masculino de 28 años de edad, con diagnóstico de lepra lepromatosa multibacilar en tratamiento, quien fue remitido al Hospital de San José por presentar cuadro clínico de un mes de evolución de fiebre, malestar general, pérdida de peso y aumento de lesiones nodulares en miembros superiores, con hallazgo adicional de bicitopenia y neutropenia severa. Durante la estancia hospitalaria, es valorado por el Servicio de Dermatología quienes consideran el diagnóstico de eritema nudoso leproso e inician tratamiento; además se evidencia mejoría de la neutropenia con posterior aparición de leucocitosis en aumento y en el frotis de sangre periférica, la presencia de blastos, por lo que se sospecha que el paciente curse con una enfermedad hematolinfóide. Por lo anterior, es valorado por el Servicio de Hematología quienes lo descartan, tratándose entonces de una reacción leucemoide probablemente secundaria a su patología de base. Finalmente, el paciente evoluciona favorablemente y es dado de alta sin complicaciones.

Conclusión: La leproreacción de tipo 2, es una reacción inmune mediada por inmunocomplejos que se presenta típicamente como nódulos subcutáneos dolorosos en la piel, además de presentarse con síntomas constitucionales asociados y daño en otros órganos como hígado, riñón y médula ósea. El conocimiento de las leproreacciones, el diagnóstico y tratamiento oportunos son fundamentales para prevenir la morbimortalidad en estos pacientes.

© 2016 Publicado por Elsevier España, S.L.U. en nombre de Fundación Universitaria de Ciencias de la Salud-FUCS. Este es un artículo Open Access bajo la licencia CC BY-NC-ND (<http://creativecommons.org/licenses/by-nc-nd/4.0/>).

* Autor para correspondencia.

Correo electrónico: wgchs1973@gmail.com (W. Chaves).

<http://dx.doi.org/10.1016/j.reper.2016.11.002>

0121-7372/© 2016 Publicado por Elsevier España, S.L.U. en nombre de Fundación Universitaria de Ciencias de la Salud-FUCS. Este es un artículo Open Access bajo la licencia CC BY-NC-ND (<http://creativecommons.org/licenses/by-nc-nd/4.0/>).

Erythema nodosum secondary to type 2 reaction as a manifestation of lepromatous leprosy. A case report

A B S T R A C T

Keywords:

Blasts
Erythema nodosum leprosum
Lepromatous leprosy
Leukemoid reactions

Introduction: Erythema nodosum leprosum, or type 2 leprosy reaction, is a type III humoral immunological reaction in the lepromatous and borderline categories of the disease. This classically presents as painful subcutaneous nodules on the skin, and other systemic manifestations. In this case report, a typical form of this type of leprosy reaction will be shown.

Case presentation: A 28-year-old male patient diagnosed and being treated for multibacillary lepromatous leprosy, was referred to the San Jose Hospital one month after onset. He presented with clinical symptoms such as fever, malaise, weight loss, and increased nodular lesions in the upper limbs, with additional finding of bi-cytopenia and severe neutropenia. He was evaluated by the Dermatology Department during his hospital stay, where he was diagnosed with erythema nodosum leprosum and began treatment for it. A further improvement was observed in the neutropenia, with an increase in leucocytosis. The presence of blasts was found in the peripheral blood smears, which led to the suspicion that the patient had a haemato-lymphoid disease. This was evaluated by the haematology department, but was ruled out. Therefore, this condition corresponded to a leukemoid reaction, probably secondary to the underlying disease. Finally, the patient progressed well and was discharged without complications.

Conclusions: Type 2 leprosy reaction is an immune reaction mediated by the immune-complex that occurs typically as painful subcutaneous nodules on the skin, in addition to the associated constitutional symptoms and damage to other organs such as liver, kidney and bone marrow. Knowledge of leprosy reactions, and their timely diagnosis and treatment are essential in preventing morbidity and mortality in these patients.

© 2016 Published by Elsevier España, S.L.U. on behalf of Fundación Universitaria de Ciencias de la Salud-FUCS. This is an open access article under the CC BY-NC-ND license (<http://creativecommons.org/licenses/by-nc-nd/4.0/>).

Introducción

La lepra, también conocida como enfermedad de Hansen (EH), es una enfermedad infecciosa crónica causada por la bacteria ácido-alcohol resistente *Mycobacterium leprae*, y hace parte de las enfermedades de interés en salud pública¹. Según la Organización Mundial de la Salud, en el 2013, la tasa de prevalencia mundial de la enfermedad fue de 0,32 casos por 10.000 habitantes (180.618 casos reportados) y la tasa de incidencia mundial, a excepción de Europa, fue de 3,81 por 100.000 habitantes (215.656 casos reportados)². En Colombia, se alcanzó la meta de eliminación de la enfermedad en 1997; reportándose para el año 2011 una prevalencia de 718 casos y una incidencia de 434 casos³, y de acuerdo a la incidencia notificada durante el año 2012, la entidad territorial de mayor incidencia es Arauca con 4,73 casos por 100.000 habitantes, seguido de Norte de Santander que adicionalmente reporta el mayor número de casos del país aportando el 13% de los mismos⁴.

Durante la historia natural de la lepra, los pacientes pueden presentar reacciones inmunológicas siendo estas una importante causa de morbilidad, ya que tienen gran impacto en el curso de la enfermedad y se asocian a discapacidad. Encontramos tres tipos de leprorreacciones: la reacción reversa (tipo 1), el eritema nudoso leproso (tipo 2) y el fenómeno de Lucio. El eritema nudoso leproso (ENL) afecta aproximadamente al 50% de los pacientes con lepra lepromatosa y 5-10% de los pacientes con lepra tipo borderline. Esta leprorreacción se caracteriza

por ser un desorden multisistémico que no solo afecta la piel, sino que puede llegar a comprometer hueso, articulaciones, ojos, nervios, hígado, testículos, riñones y el sistema hematológico; acompañada frecuentemente de síntomas sistémicos como fiebre, malestar general y anorexia⁵. Por lo anterior, el tratamiento oportuno y eficaz es requerido, y aunque exista poca evidencia en cuanto a este, se ha visto que puede ayudar a mejorar los síntomas y prevenir la discapacidad. Debemos tener presente de igual forma, que los medicamentos utilizados en el tratamiento, no están exentos de efectos adversos que llegan a afectar la salud del paciente, y entre estos podemos mencionar: la anemia hemolítica, y la agranulocitosis (del 0,2 al 0,4% de los pacientes) con el uso de la dapsona, como parte de la poliquimioterapia para el tratamiento de la lepra^{6,7}.

Presentación del caso

Paciente masculino de 28 años de edad, natural de Ayapel, Córdoba y procedente de Bogotá, fue remitido de la IPS al Hospital de San José por un cuadro clínico de un mes de evolución, consistente en fiebre intermitente y vespertina, cuantificada en 38,5 °C; asociado a astenia y adinamia. El paciente refiere antecedente de lepra lepromatosa hace 5 meses, en tratamiento desde hace un mes y medio con poliquimioterapia con dapsona, rifampicina, y clofazimina, sin embargo, en los últimos 5 días presentó incremento de los síntomas generales y aparición de placas eritematosas y de bordes definidos en

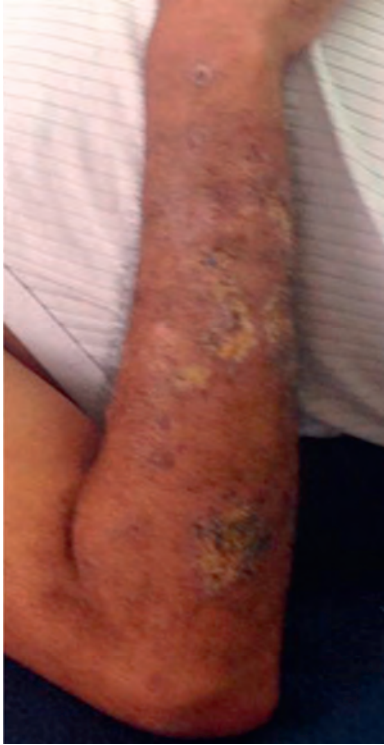

Figura 1 – Lesiones dorso brazo izquierdo. Múltiples nódulos entre 10, 20 y 30 mm de diámetro, dolorosos, algunos confluentes.

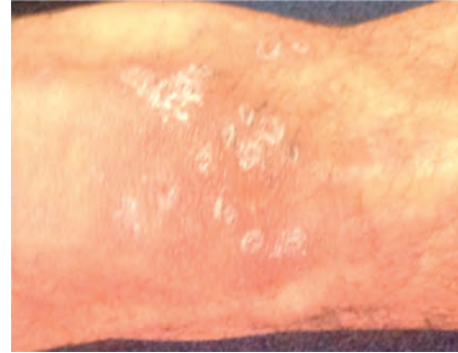

Figura 3 – Cara anterior de rodilla derecha. Múltiples nódulos entre 5 y 15 mm de diámetro respectivamente, dolorosos, algunos confluentes. Cara anterior de rodilla derecha.

la región frontal y malar, y múltiples nódulos entre 10, 20 y 30 mm de diámetro, dolorosos, algunos confluentes en antebrazos (figs. 1 y 2), y en la cara anterior de las rodillas (fig. 3). En su IPS se documenta en los paraclínicos además bicitopenia y neutropenia severa (tabla 1), por lo que lo remiten a nuestra institución.

Posterior a la valoración en nuestra institución, se decide hospitalizar al paciente con diagnósticos de bicitopenia y neutropenia febril MASCC 23, por lo que se inicia cubrimiento antibiótico con piperacilina tazobactam 4,5 g intravenosos cada 6 h, además de suspender la dapsona y la clofazimina. Se indica un manejo integral óptimo para el paciente. Durante la estancia hospitalaria, el paciente presenta mejoría clínica y de la neutropenia, sin documentarse un proceso infeccioso, por lo que se considera suspender antibioticoterapia. Adicionalmente, por la presencia y la exacerbación de las placas

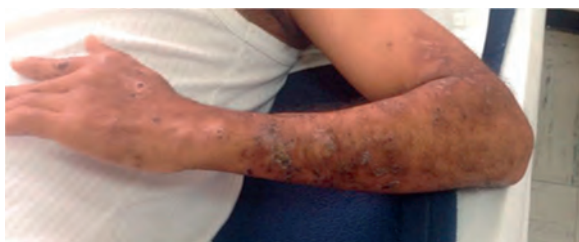

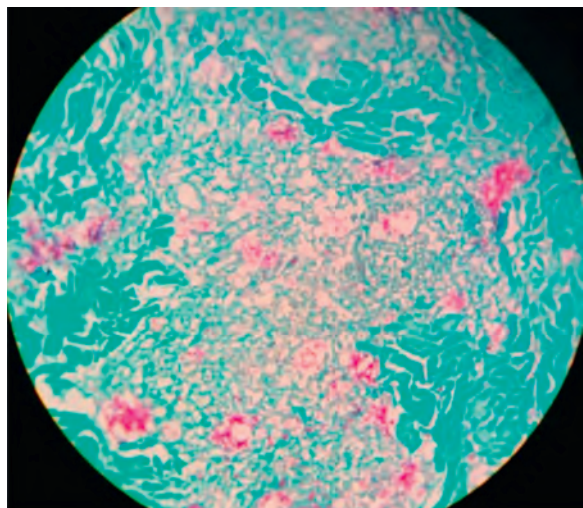
Figura 2 – Lesiones dorso brazo derecho. Nódulos entre 20 mm de diámetro, dolorosos, algunos confluentes. Dorso brazo derecho.

y nódulos en la cara y las extremidades, es valorado por el Servicio de Dermatología quienes consideran que el paciente cursa actualmente con un eritema nudoso lepromatoso por historia clínica y el cual es compatible con el resultado de la biopsia de una de las lesiones (fig. 4), e indican manejo médico según lo establecido por la Secretaria de Salud de Bogotá con dapsona 100 mg y clofazimina 50 mg diarios, además de dosis supervisadas mensuales de rifampicina 600 mg y clofazimina

Tabla 1 – Paraclínicos extrainstitucionales

Paraclínicos extrainstitucionales	Resultado	
Test de Hansen	Positivo	
Índice bacilar	3,1	
VSG	35 mm/h	
Glucemia	75 mg/dl	
Creatinina	0,7 mg/dl	
ALT	33 UI/l	
AST	UI/l	
BT	1,33 mg/dl	
BD	0,34 mg/dl	
BI	0,99 mg/dl	
VIH ELISA	No reactivo	
<i>Hemograma/hemograma de control</i>		
Leucocitos	1.810 mil/mm ³	1.240 mil/mm ³
Neutrófilos	810 mil/mm ³	190 mil/mm ³
Linfocitos	880 mil/mm ³	798 mil/mm ³
Monocitos	40 mil/mm ³	20,9 mil/mm ³
Hemoglobina	11,8 g/dl	12,1 g/dl
Hematocrito	35,7%	37,5%
VCM	96,2 fL	96,6 fL
HCM	Pg	Pg
Plaquetas	263.000 mil/mm ³	305.000 mil/mm ³
Uroanálisis	Normal	

ALT: alanino aminotransferasa; AST: aspartato aminotransferasa; BD: bilirrubina directa; BI: bilirrubina indirecta; BT: bilirrubina total; HCM: hemoglobina corpuscular media; VCM: volumen corpuscular medio; VIH: virus de inmunodeficiencia humana; VSG: velocidad de sedimentación globular.



**Figura 4 – Tinción Ziehl Neelsen modificado de la biopsia de piel. Aumento 25 X'.
Micobacterias perineurales**

300 mg, por un año⁸. Deciden de igual forma, administrar talidomida 100 mg diarios durante un mes, para el control de este tipo de leproreacción.

En los paraclínicos de control se observa que el paciente resuelve la neutropenia con posterior aparición de leucocitosis en aumento y se documenta también la presencia de blastos en el extendido de sangre periférica (tabla 2). Dado lo anterior, se decide solicitar estudios complementarios y valoración por el Servicio de Hematología, ante la sospecha de una patología hematolinfóide. Hematología, realiza una biopsia de médula ósea, la cual reporta una celularidad del 80%, representación de las tres líneas celulares, maduración adecuada, una relación mieloeritroide 4:1, los megacariocitos aumentados en número con forma y tamaño usual. No se observan granulomas ni aumento de blastos, se realizan estudios de inmunohistoquímica los cuales son positivos en la línea mieloide para MPO, HLA y CD13. Ocasionalmente linfocitos son positivos para CD45. El CD34, TdT y CD117 son negativos. Las coloraciones de retículo y tricromo de Masson no muestran fibrosis reticulínica ni colágena, el Ziehl-Neelsen modificado es negativo para microorganismos; descartándose así, la presencia de una neoplasia hematolinfóide y consideran que se trata de una reacción leucemoide probablemente secundaria a patología actual.

El paciente finalmente presenta una evolución clínica favorable, una mejoría de la leucocitosis sin nueva presencia de blastos; por lo que se da alta médica con el tratamiento adecuado para este tipo de leproreacción, seguimiento por parte de los servicios de Medicina Interna, Dermatología y Hematología y se dan claras recomendaciones generales y signos de alarma para consultar a la institución.

Discusión

La lepra es una enfermedad infecciosa granulomatosa crónica, caracterizada principalmente por aparición de lesiones

Tabla 2 – Paraclínicos institucionales

Paraclínico	Ingreso	Control	Control
Hemograma			
Leucocitos	1.800 mil/mm ³	19.800 mil/mm ³	30.500 mil/mm ³
Neutrófilos	400 mil/mm ³	13.600 mil/mm ³	23.800 mil/mm ³
Linfocitos	1.100 mil/mm ³	4.200 mil/mm ³	4.700 mil/mm ³
Monocitos	300 mil/mm ³	200 mil/mm ³	1.700 mil/mm ³
Hemoglobina	11,6 g/dl	10,7 g/dl	10,5 g/dl
Hematocrito	37,7%	32,7%	34,7%
VCM	96,3 fL	92 fL	93,8 fL
HCM	Pg	Pg	Pg
Plaquetas	315.000 mil/mm ³	468.000 mil/mm ³	504.000 mil/mm ³
Diferencial manual:			
Neutrófilos		30%	35%
Linfocitos		27%	21%
Monocitos		8%	10%
Cayados		8%	11%
Metamielocitos		9%	10%
Promielocitos		3%	2%
Bastos		4%	1%
Normoblastos		2 × 100 leucocitos	3 × 100 leucocitos
Observaciones			Leucocitos corregidos 29.611 mil/mm ³
LDH	1728 U/l		
BT	0,9 mg/dl		
BD	0 mg/dl		
BI	0,9 mg/dl		
ALT	UI/l		
AST	38 UI/l		
BUN	13 mg/dl	12 mg/dl	
Creatinina	1 mg/dl	0,9 mg/dl	
Sodio	127 mmol/l		
Potasio	4,5 mmol/l	3,6 mmol/l	
Cloro	100 mmol/l		
Fósforo	4,6 mg/dl		
Hemocultivo N.º 1	Negativo		
Hemocultivo N.º 2	Negativo		
Hemocultivo N.º 3	Negativo		
PCR	2,7 mg/dl		
VSG	50 mm/h		
Fibrinógeno	651 mg/dl		
Dímero D	465 ng/dl		
Ácido úrico	1,6 mg/dl		
VIH	No reactivo		
AgsHB	No reactivo		
HVC	No reactivo		

AgsHB: antígeno de superficie para hepatitis B; ALT: alanino aminotransferasa; AST: aspartato aminotransferasa; BD: bilirrubina directa; BI: bilirrubina indirecta; BT: bilirrubina total; BUN: nitrógeno ureico; HCM: hemoglobina corpuscular media; HCV: anticuerpos contra hepatitis C; LDH: lactato deshidrogenasa; PCR: proteína C reactiva; VCM: volumen corpuscular medio; VIH: virus de inmunodeficiencia humana; VSG: velocidad de sedimentación globular.

cutáneas hipopigmentadas, eritematosas o infiltrativas que pueden desarrollar o no, síntomas y signos neurológicos como hipoestesia, disfunción autónoma o engrosamiento de nervios periféricos⁹. Durante el transcurso de la enfermedad, los pacientes pueden presentar cambios clínicos súbitos denominados leproreacciones, los cuales consisten en una reacción de tipo 1 o reacción reversa, la reacción tipo 2 o ENL y el fenómeno de Lucio. Estas reacciones leprosas pueden ocurrir antes, durante o después del tratamiento con poliquimioterapia, y se producen generalmente en pacientes con lepra inmunológicamente inestables, sin existir factores predictores específicos para su determinación^{1,5,10}.

El ENL supone una reacción de hipersensibilidad inmunológica humoral de tipo III, en la que los inmunocomplejos, al no poder ser eliminados por vía renal ni fagocitados por los macrófagos, se depositan a nivel de la pared vascular. Histológicamente, se exhibe clásicamente un intenso infiltrado perivascular de neutrófilos en la dermis e hipodermis, hay edema tisular y en los vasos sanguíneos se presenta una necrosis fibrinoide. De igual forma, se desencadena una respuesta inflamatoria sistémica con importante liberación de citocinas proinflamatorias, llegándose a producir de esta manera, el importante compromiso multisistémico; sin embargo, la fisiopatología de esta no está claramente dilucidada. Este tipo de leproreacción, se presenta en la lepra de tipo borderline o lepra lepromatosa, según la clasificación de Ridley y Jopling, y puede causarle discapacidad al paciente^{5,10,11}.

Clínicamente, el ENL se caracteriza por aparición de pápulas o nódulos dolorosos subcutáneos y eritematosos en la piel, de predominio en la cara, tronco y extremidades, asociado a síntomas generales como fiebre, malestar general y anorexia. Existe también compromiso a otros órganos ocasionando artralgias, mialgias, neuritis, epididimitis, orquitis, linfadenitis, hepatoesplenomegalia, glomerulonefritis, iridociclitis, alteraciones hematológicas que van desde la pancitopenia, hasta reacciones leucemioideas, entre otros^{1,5,12}.

Ya que este estado reaccional puede generar varias complicaciones, se recomienda el uso de talidomida en dosis de 100 mg al día titulable durante el tiempo que se requiera, ya que a pesar de que no se conoce el mecanismo de acción de este medicamento en la enfermedad, supone la supresión de la liberación del factor de necrosis tisular, y probablemente impulse el mejoramiento de la función de las células T, además de que puede prevenir posibles recaídas que pueden suceder al suspender los corticoides sistémicos^{9,13,14}.

Conclusión

El conocimiento, diagnóstico y tratamiento oportuno de las reacciones inmunológicas de la lepra, cuenta como un importante aspecto dentro de la enfermedad, ya que su padecimiento y progresión durante la historia natural de la enfermedad, genera un impacto deletéreo significativo en la morbilidad y discapacidad que a futuro podría presentar el paciente.

Responsabilidades éticas

Protección de personas y animales. Los autores declaran que para esta investigación no se han realizado experimentos en seres humanos ni en animales.

Confidencialidad de los datos. Los autores declaran que han seguido los protocolos de su centro de trabajo sobre la publicación de datos de pacientes.

Derecho a la privacidad y consentimiento informado. Los autores declaran que en este artículo no aparecen datos de pacientes.

Conflicto de intereses

Los autores declaran no tener ningún conflicto de intereses.

BIBLIOGRAFÍA

1. Kamath S, Vaccaro S, Rea T, Ochoa M. Recognizing and managing the immunologic reactions in leprosy. *J Am Acad Dermatol.* 2014;71:795-803.
2. WHO. Weekly epidemiological record. Global leprosy updated, 2013; reducing disease burden. 2014. [consultado 10 Sep 2014] Disponible en: <http://www.who.int/wer/2014/wer8936.pdf?ua=1>.
3. INS. Protocolo de vigilancia en salud pública. Lepra. Colombia. 2014. [consultado 10 Sep 2014] Disponible en: <http://www.ins.gov.co/lineas-de-accion/subdireccionvigilancia/sivigila/protocolos%20sivigila/pro%20lepra.pdf>.
4. OPS. En el día mundial de la lucha contra la lepra. Colombia. 2013. [consultado 10 Sep 2014] Disponible en: http://www.paho.org/col/index.php?option=com_content&view=article&id=1781:en-el-dia-mundial-de-la-lucha-contra-la-lepra-&Itemid=487.
5. Walker SL, Balagon M, Darlong J, Doni SN, Hagge DA, Halwai V, et al. ENLIST 1: An International Multi-centre Cross-sectional Study of the Clinical Features of Erythema Nodosum Leprosum. *PLoS Negl Trop Dis.* 2015;9:e0004065. Epub 2015/09/10.
6. Ernst JD. Leprosy (Hansen's disease). En: Goldman L, Ausiello D, editores. *Cecil Medicine.* 24th ed. Philadelphia: Saunders Elsevier; 2011. p. 1950-4.
7. Hartzell JD, Zapor M, Peng S, Straight T. Leprosy: a case series and review. *South Med J.* 2004;97:1252-6. Epub 2005/01/14.
8. INS. Guía de atención de la lepra. Colombia. 2007. [consultado 10 Sep 2014] Disponible en: <http://www.nacer.udea.edu.co/pdf/libros/guiamps/guias18.pdf>.
9. Renault CA, Ernst JD. *Mycobacterium leprae* (leprosy). En: Bennett JE, Dolin R, Blaser MJ, editores. *Mandell, Douglas, and Bennett's Principles and Practice of Infectious Diseases.* 8th ed. Philadelphia: Elsevier Saunders; 2015. p. 3165-76.
10. Pulido A, Mendoza M, Avilés J, Suárez R. Eritema nodoso leproso y reacción de reversión en 2 casos de lepra importada. *Actas Dermosifiliogr.* 2013;104:915-9.
11. Ramien ML, Wong A, Keystone JS. Severe refractory erythema nodosum leprosum successfully treated with the tumor necrosis factor inhibitor etanercept. *Clin Infect Dis.* 2011;52:e133-5. Publicación electrónica 5-2- 2011.
12. Voorend CG, Post EB. A systematic review on the epidemiological data of erythema nodosum leprosum, a type

- 2 leprosy reaction. *PLoS Negl Trop Dis*. 2013;7:e2440. Epub 2013/10/08.
13. Walker SL, Waters MF, Lockwood DN. The role of thalidomide in the management of erythema nodosum leprosum. *Lep Rev*. 2007;78:197-215. Epub 2007/11/27.
14. Martiniuk F, Giovinazzo J, Tan A, Shahidullah R, Haslett P, Kaplan G, et al. Lessons of leprosy: The emergence of TH17 cytokines during type II reactions (ENL) is teaching us about T-cell Plasticity. *J Drugs Dermatol*. 2012;11:626-30. Epub 2012/04/25.