




Repertorio de Medicina y Cirugía

www.elsevier.es/repertorio



Reporte de caso

Ganglión de la articulación radiocubital distal: un cistadenoma apocrino



Giovanni Montealegre Gómez^{a,*} y Nancy Martínez Bonilla^b

^a Servicio de Cirugía Plástica, Fundación Universitaria de Ciencias de la Salud, Hospital de San José, Bogotá D. C., Colombia

^b Cirugía de la Mano, Fundación Universitaria de Ciencias de la Salud, Bogotá D. C., Colombia

INFORMACIÓN DEL ARTÍCULO

Historia del artículo:

Recibido el 16 de marzo de 2017

Aceptado el 8 de agosto de 2017

On-line el 12 de septiembre de 2017

Palabras clave:

Articulación radiocubital distal

Cistadenoma apocrino

Ganglión

R E S U M E N

El ganglión es la nodulación benigna del tejido blando más frecuente en la mano y el puño. Se origina de la cápsula articular y en las vainas tendinosas. Su presentación más frecuente es en el dorso del puño, pero puede provenir de cualquier articulación de la mano. Su diagnóstico requiere de la evaluación clínica y el estudio imagenológico. En este reporte se muestra un caso donde el diagnóstico clínico, imagenológico e intraoperatorio fue «ganglión» de la articulación radiocubital distal, cuyo estudio histopatológico reportó un cistadenoma apocrino.

© 2017 Fundación Universitaria de Ciencias de la Salud-FUCS. Publicado por Elsevier España, S.L.U. Este es un artículo Open Access bajo la licencia CC BY-NC-ND (<http://creativecommons.org/licenses/by-nc-nd/4.0/>).

Ganglion cyst of the distal radioulnar joint: an apocrine cystadenoma

A B S T R A C T

The ganglion cyst is the most common type of soft tissue benign mass that occurs in the hand and wrist. Ganglia may result from any joint capsule or tendon sheath. They most often occur at the dorsum of the wrist, but they may arise from any joint of the hand. Ganglion cysts require a clinical and diagnostic imaging assessment to be diagnosed. In this case, the clinical, imaging tests and macroscopic surgical diagnosis was a “ganglion cyst” of the distal radioulnar joint, however, histopathology led to diagnosis of an apocrine cystadenoma.

© 2017 Fundación Universitaria de Ciencias de la Salud-FUCS. Published by Elsevier España, S.L.U. This is an open access article under the CC BY-NC-ND license (<http://creativecommons.org/licenses/by-nc-nd/4.0/>).

Keywords:

Distal radioulnar joint

Apocrine cystadenoma

Synovial cyst

* Autor para correspondencia.

Correo electrónico: giosurg@hotmail.com (G. Montealegre Gómez).

<http://dx.doi.org/10.1016/j.reper.2017.08.001>

0121-7372/© 2017 Fundación Universitaria de Ciencias de la Salud-FUCS. Publicado por Elsevier España, S.L.U. Este es un artículo Open Access bajo la licencia CC BY-NC-ND (<http://creativecommons.org/licenses/by-nc-nd/4.0/>).

Introducción

Los gangliones son las nodulaciones benignas del tejido blando más frecuentes en la mano y en el puño. Son quistes llenos de mucina que se originan desde la cápsula articular, de las vainas tendinosas. Se han reportado en todas las edades y en casi cualquier articulación de la mano y del puño¹. La localización más frecuente es el ganglión dorsal 60-70%², seguido por el palmar 13-20%³, los retinaculares palmares de la vaina de los flexores 10%, luego los quistes mucosos de las articulaciones interfalángicas distales y proximales, los de los tendones extensores del primer compartimento extensor (mucho menos frecuentes), y por último de reporte ocasional los del túnel carpiano y del canal de Guyón y los gangliones intraóseos.

El principal motivo de consulta de los pacientes es la presencia de la masa y su aspecto cosmético, en otros está asociado con dolor y pérdida subjetiva de la fuerza y en algunos casos hay síntomas neurológicos por compresión de los nervios mediano^{4,5} y cubital^{6,7}. Recientemente se han publicado algunos originados en la articulación radiocubital distal con presencia de masa palmar cubital y asociados con síntomas neurológicos del nervio cubital⁸⁻¹⁰. Al examen clínico clásico se evidencia una masa con la consistencia de goma, que se mantiene en su posición gracias a su conexión profunda¹¹. No se asocia con presencia de calor o eritema y la clave del diagnóstico es la transluminación sin embargo, en las localizaciones infrecuentes pueden no estar disponibles a la identificación por palpación.

El diagnóstico se hace con base en la historia clínica y el examen físico; las imágenes como la ultrasonografía y la resonancia magnética confirman el diagnóstico y definen la extensión de la lesión. Son fundamentales en el diagnóstico del ganglión oculto y de los de localización atípica¹².

El tratamiento continúa en debate, se describe la conducta no quirúrgica que incluye el manejo expectante, pues algunos presentan resolución espontánea, la rotura cerrada, la aspiración y la inyección de sustancias como esteroides¹³, hialuronidasa¹⁴ y sustancias esclerosantes¹⁵. La resección quirúrgica se considera en la actualidad el tratamiento de elección ya que con las técnicas que incluyen el retiro del quiste, el pedículo y un segmento de la cápsula articular se presenta el menor porcentaje de recurrencias y en la última década con la artroscopia se publican estudios comparativos con la técnica abierta respecto a los porcentajes de recidiva.

La descripción histológica del ganglión y su confirmación por microscopia electrónica es bien conocida. Su pared está formada por fibras de colágeno y ocasionales células planas, no hay evidencia de tapizado epitelial o sinovial¹⁶, su contenido es viscoso y claro compuesto de glucosamina, albúmina, globulina y altas concentraciones de ácido hialurónico. Algunas publicaciones de estudios de análisis de costo-beneficio concluyen que la realización de estudios histopatológicos en las piezas quirúrgicas obtenidas de las resecciones de gangliones del puño en localización dorsal del puño no es necesaria¹⁷⁻¹⁹, se recomienda que solo se practique en caso de no obtener el líquido mucinoso típico de la lesión, otros debaten esta conducta^{20,21}. En Colombia el Código Sanitario Nacional establece que «todos los especímenes quirúrgicos

obtenidos con fines terapéuticos o de diagnóstico serán sometidos a examen anatomopatológico».

Dentro del diagnóstico diferencial del ganglión están las variantes anatómicas como la presencia del extensor digitorum brevis manus, anomalous extensor indicis proprius, extensor medii proprius y extensor indicis et medii communis²², deformidades óseas²³, los tumores sólidos, en su mayoría benignos siendo los más frecuentes el tumor de células gigantes, los lipomas, las lesiones de origen neural, las de origen fibroso y vascular²⁴, y sinovitis inflamatorias infecciosas o por enfermedades del tejido conectivo.

Reporte de caso

Asiste a la consulta una paciente de 58 años, diestra, ama de casa, quien refiere que su cuadro clínico tiene tres años de evolución con dolor en la región cubital de la mano derecha, que desde hace dos meses se ha intensificado extendiéndose hasta la región radial. Lo asocia con edema en puño y dorso de la mano con las actividades repetitivas, sensación de parestias en la región interdigital y pérdida de fuerza. La paciente relaciona el inicio de la sintomatología con una lesión por agresión en la que le apretaron y estiraron la mano. Indica que un médico particular le realizó infiltraciones de «plasma rico en plaquetas» dos años atrás con mucha mejoría de la sintomatología. Al examen físico se encontró dolor en el lado cubital del puño en el trayecto del extensor carpi ulnaris, que se exacerba con la extensión del puño, sin inestabilidad dorsal o palmar de la articulación radiocubital distal. No hay signo de la tecla, pronosupinación no dolorosa, fuerza 5/5 bilateral y sensibilidad conservada. Los estudios que aporta incluyen neuroconducción de hace 3 años, cuyo resultado es normal y resonancia magnética reciente que muestra ganglión del intervalo radiocubital distal de 14x14x5 mm (figs. 1 y 2).

La paciente es llevada a cirugía y se realiza abordaje de la articulación radiocubital distal por el dorso. Se expone la lesión quística que se disecciona (fig. 3), se encuentra llena de líquido mucinoso claro y se retira.

Se envía la pieza quirúrgica a evaluación histopatológica. La paciente se deja en inmovilización durante tres semanas con evolución satisfactoria de la herida quirúrgica y se envía a su proceso de rehabilitación. En el estudio microscópico los cortes muestran pared de quiste tapizada por epitelio de células columnares con citoplasma eosinófilo y núcleo redondo hiper-crómico, que corresponden a células de aspecto apocrino con presencia de infiltrado inflamatorio crónico y tejido fibro-colágeno, cuyo diagnóstico es cistadenoma apocrino (fig. 4).

Discusión

Los tumores benignos del tipo cistadenoma apocrino son neoplasias derivadas de las glándulas sudoríparas, la localización en áreas como la articulación radiocubital distal es una condición extremadamente rara. En general el sitio preferente de estos tumores es la piel de la cara y el cuello, tienen diámetros pequeños y presentan coloraciones azulosas o traslúcidas. En este caso la clínica, los estudios preoperatorios y

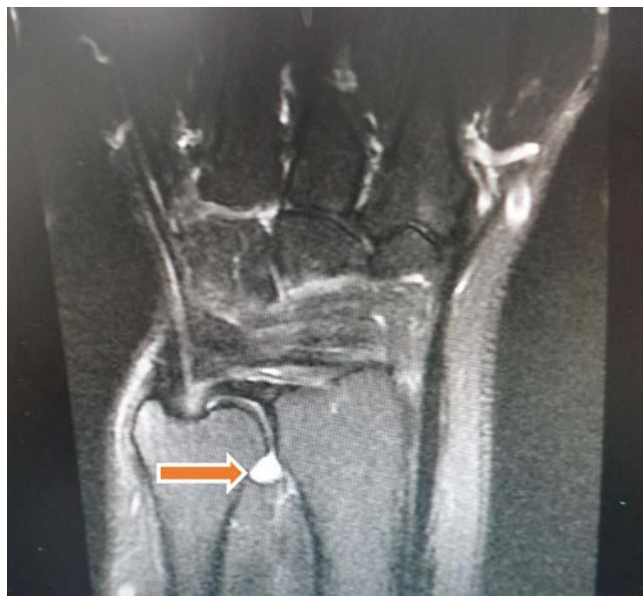

Figura 1 – Resonancia magnética fase T2, con supresión de grasa. Corte coronal que muestra quiste intraarticular de la articulación radiocubital distal.

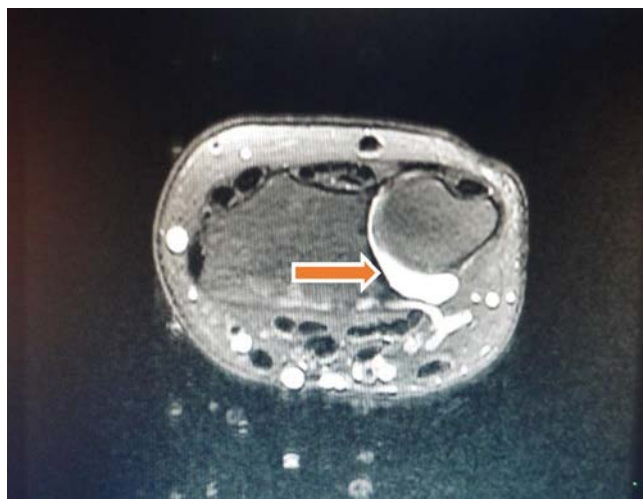


Figura 2 – Resonancia magnética fase T2, con supresión de grasa. Corte axial que muestra quiste intraarticular de la articulación radiocubital distal.

los aspectos intraoperatorios mostraban una masa provista de cápsula con características muy similares a las de un ganglión.

A pesar de ser una masa considerada «benigna», es necesario en estos pacientes un seguimiento clínico e imagenológico, ante la posibilidad de recidivas por una persistencia de restos capsulares. No hay publicaciones o estudios que nos permitan tomar una conducta en este sentido. La paciente fue informada de que todos los datos e imágenes concernientes con el caso se utilizarían para publicación y dio su consentimiento escrito.

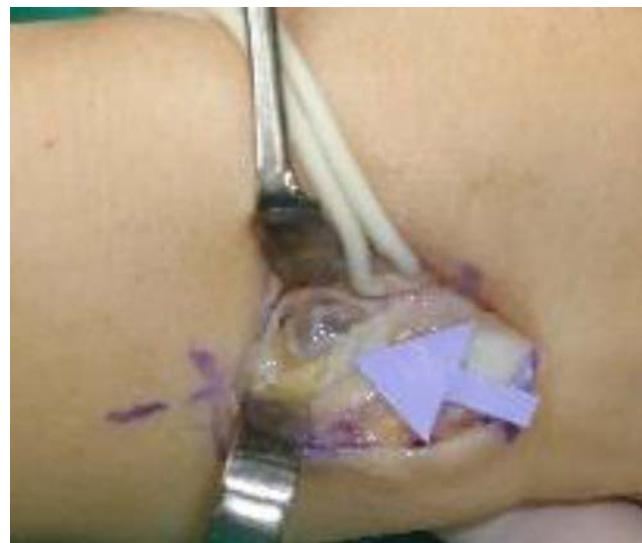

Figura 3 – Imagen intraoperatoria del quiste intraarticular en la articulación radiocubital distal.

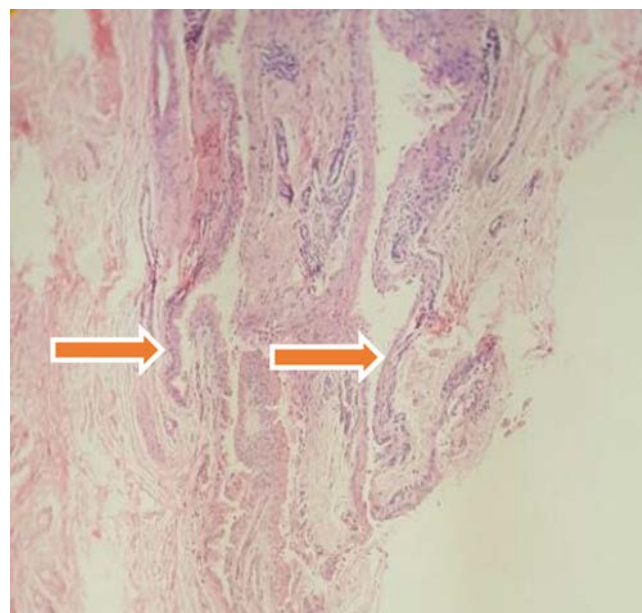


Figura 4 – Imagen histológica de la pieza quirúrgica donde se evidencia el recubrimiento epitelial del quiste. Imagen aportada por el Servicio de Patología del Hospital de San José de Bogotá.

Conclusiones

Los gangliones son la nodulación benigna más común en la mano y el puño, son reconocidos y diagnosticados por los médicos generales y hacen parte de la patología de consulta frecuente para los cirujanos de la mano. Como se originan desde las articulaciones pueden aparecer en cualquier localización incluso en áreas inusuales. No debe olvidarse que los gangliones tienen un amplio diagnóstico diferencial que incluye la patología tumoral. Aunque actualmente los estudios

de análisis de costo-beneficio sugieren que no está indicado el estudio histopatológico en gangliones cuando la presentación clínica es típica, hay confirmación imagenológica y la apreciación intraoperatoria son la de ganglión, a través de este caso se resalta nuevamente la importancia del estudio y diagnóstico juicioso y completo de las masas en la mano incluyendo el análisis histopatológico de la pieza quirúrgica.

Responsabilidades éticas

Protección de personas y animales. Los autores declaran que para esta investigación no se han realizado experimentos en seres humanos ni en animales.

Confidencialidad de los datos. Los autores declaran que han seguido los protocolos de su centro de trabajo sobre la publicación de datos de pacientes.

Derecho a la privacidad y consentimiento informado. Los autores han obtenido el consentimiento informado de los pacientes y/o sujetos referidos en el artículo. Este documento obra en poder del autor de correspondencia.

Conflicto de intereses

Los autores declaran no tener ningún conflicto de intereses..

BIBLIOGRAFÍA

- Thornburg LE. Ganglions of the hand and wrist. *J Am Acad Orthop Surg.* 1999;7:231-8.
- Angelides AC, Wallace PF. The dorsal ganglion of the wrist: its pathogenesis, gross and microscopic anatomy, and surgical treatment. *J Hand Surg Am.* 1976;1:228-35. Publicación electrónica 1 Nov 1976.
- Clay NR, Clement DA. The treatment of dorsal wrist ganglia by radical excision. *J Hand Surg Br.* 1988;13:187-91. Publicación electrónica 1 May 1988.
- Harvey FJ, Bosanquet JS. Carpal tunnel syndrome caused by a simple ganglion. *The Hand.* 1981;13:164-6. Publicación electrónica 1 Jun 1981.
- Kerrigan JJ, Bertoni JM, Jaeger SH. Ganglion cysts and carpal tunnel syndrome. *J Hand Surg Am.* 1988;13:763-5. Publicación electrónica 1 Sep 1988.
- Brooks DM. Nerve compression by simple ganglia. *J Bone Joint Surg Br.* 1952;34:391-400.
- Seddon HJ. Carpal ganglion as a cause of paralysis of the deep branch of the ulnar nerve. *J Bone Joint Surg Br.* 1952;34-B:386-90.
- Okada M, Sakaguchi K, Oebisu N, Takamatsu K, Nakamura H. A ganglion within the ulnar nerve and communication with the distal radioulnar joint via an articular branch: case report. *J Hand Surg Am.* 2011;36:2024-6. Publicación electrónica 7 Oct 2011.
- Bingol UA, Cinar C, Tasdelen N. Ganglion cyst associated with triangular fibrocartilage complex tear that caused ulnar nerve compression. *Plast Reconstr Surg Glob Open.* 2015;3:e318.
- Nishikawa S, Toh S. Ganglion of the triangular fibrocartilage complex. A report of three cases. *J Bone Joint Surg Am.* 2003;85-A:1560-3.
- Meena S, Gupta A. Dorsal wrist ganglion: Current review of literature. *J Clin Orthop Trauma.* 2014;5:59-64.
- Squires JH, England E, Mehta K, Wissman RD. The role of imaging in diagnosing diseases of the distal radioulnar joint, triangular fibrocartilage complex, and distal ulna. *AJR Am J Roentgenol.* 2014;203:146-53.
- Richman JA, Gelberman RH, Engber WD, Salamon PB, Bean DJ. Ganglions of the wrist and digits: results of treatment by aspiration and cyst wall puncture. *J Hand Surg Am.* 1987;12:1041-3. Publicación electrónica 1 Nov 1987.
- Jacobs LG, Govaers KJ. The volar wrist ganglion: just a simple cyst? *J Hand Surg Br.* 1990;15:342-6. Publicación electrónica 1 Ago 1990.
- Mackie IG, Howard CB, Wilkins P. The dangers of sclerotherapy in the treatment of ganglia. *J Hand Surg Br.* 1984;9:181-4. Publicación electrónica 1 Jun 1984.
- Loder RT, Robinson JH, Jackson WT, Allen DJ. A surface ultrastructure study of ganglia and digital mucous cysts. *J Hand Surg Am.* 1988;13:758-62. Publicación electrónica 1 Sep 1988.
- Mckeeon KE, Boyer MI, Goldfarb CA. Use of routine histologic evaluation of carpal ganglions. *J Hand Surg Am.* 2006;31:284-8.
- Guitton TG, Van Leerdam RH, Ring D. Necessity of routine pathological examination after surgical excision of wrist ganglions. *J Hand Surg Am.* 2010;35:905-8. Publicación electrónica 19 May 2010.
- Kose O, Likanoğlu ASA, Celiktas M, Guler F. Routine histopathologic examination is unnecessary for wrist ganglion excision. *Current Orthopaedic Practice.* 2012;23:133-5.
- Song EH, Lee SY, Park HJ, Jin Lee Y, Wan Chae S, Pyo JS, et al. Cystic pilomatrixoma of the wrist mimicking a ganglion cyst in a child. *J Clin Ultrasound.* 2013;41:313-5.
- Zubairi AJ, Kumar S, Mohib Y, Rashid RH, Noordin S. Omitting histopathology in wrist ganglions. A risky proposition. *Saudi Med J.* 2016;37:908-9.
- Tan ST, Smith PJ. Anomalous extensor muscles of the hand: a review. *J Hand Surg Am.* 1999;24:449-55. Publicación electrónica 5 Jun 1999.
- Park MJ, Namdari S, Weiss AP. The carpal boss: review of diagnosis and treatment. *J Hand Surg Am.* 2008;33:446-9. Publicación electrónica 18 Mar 2008.
- Plate AM, Lee SJ, Steiner G, Posner MA. Tumorlike lesions and benign tumors of the hand and wrist. *J Am Acad Orthop Surg.* 2003;11:129-41.